

МІКРОЦИРКУЛЯТОРНІ ПОРУШЕННЯ ПРИ ВЕРТЕБРО-БАЗИЛЯРНІЙ НЕДОСТАТНОСТІ

С. І. Генік

*Івано-Франківський національний медичний університет; 76000,
м. Івано-Франківськ, вул. Галицька, 2; e-mail: softya2185@gmail.com*

У статті наведені результати дослідження стану мікроциркуляторного русла у хворих з вертебро-базиллярною недостатністю за допомогою біомікроскопії бульбарної кон'юнктиви. Виявлено ускладнення мікроциркуляторних порушень зі зростанням ступеня важкості захворювання.

Ключові слова: *вертебро-базиллярна недостатність, транзиторна ішемічна атака, біомікроскопія бульбарної кон'юнктиви, кон'юнктивальний індекс.*

Цереброваскулярні захворювання залишаються основною причиною смертності й інвалідності населення планети, в тому числі і в Україні, становлячи 11,3%, та займають 3-тє місце у світі у структурі загальної смертності [13, 16]. За останні роки відбулося підвищення частоти цереброваскулярних захворювань, зокрема транзиторних ішемічних атак (ТІА), поширеність яких серед дорослого населення у 2005 р. становила 108,0 на 100 тис, у 2010 р. зросла до 160,3 [3]. ТІА в анамнезі відноситься до факторів, пов'язаних зі збільшенням ризику повторного інсульту [9], що супроводжується тяжкими неврологічними розладами, полісиндромністю, частіше призводить до інвалідності та смерті, ніж первинний інсульт [17].

Вертебро-базиллярна недостатність (ВБН) – зворотнє порушення функції мозку, викликане зменшенням кровопостачання ділянки, що живиться хребетними та основною артеріями [4, 5, 7] – супроводжує ТІА у вертебро-базиллярному басейні (ВББ). ТІА у ВББ виникають у 3 рази частіше, ніж в каротидній системі, складаючи 70% всіх ТІА. За даними різних авторів тимчасові неврологічні прояви недостатності кровообігу у ВББ можуть прогресувати до завершеного інсульту протягом 2-5 років у 30-50% хворих, призводячи до інвалідизації близько 80% пацієнтів із гострими розладами мозкового кровообігу [13, 18], причому в перший місяць після перенесеного порушення, яке минає, мозкового кровообігу мозковий інсульт розвивається у 4-8% хворих, а через один рік їх число зростає до 12% [10].

Вивчення мікроциркуляції (МЦ) має велике значення в сучасній медицині, оскільки мікроциркуляторне русло (МЦР) є найважливішою ланкою системи кровообігу, що забезпечує доставку клітинам кисню,

енергетичних і пластичних субстратів, біологічно активних речовин і видалення з тканин вуглекислого газу та інших продуктів метаболізму. Мікроциркуляторна система швидко реагує на вплив різних патологічних факторів, тому порушення МЦ є найбільш ранніми, стійкими і часто єдиними ознаками захворювання [6]. До МЦР відносяться судини діаметром до 200 мкм. Серед них виділяють капіляри, пре- і посткапіляри, артеріоли, венули, судини більшого калібру [12].

Для дослідження МЦ добре доступна кон'юнктива ока, оскільки вона має поверхнєве розташування судин та їх площинну орієнтацію, а також добру контрастність еритроцитарного потоку на білому фоні склери. Важливими перевагами методу біомікроскопії бульбарної кон'юнктиви (БМБК) є неінвазивність, безпечність, швидкість одержання результатів та їх інформативність. При використанні цього методу немає обмеження у віці. При БМБК дається висновок про стан мікросудин і кровотоку в них та особливості пасажу крові в судинах артеріолярної, капілярної і венулярної ланок. Лікар може оцінити також ознаки, що характеризують гемодинаміку в мікросудинах, їх структурні зміни, реологічні порушення, стан бар'єрної функції мікросудин, ступінь порушення МЦ [11, 15].

При БМБК дослідженню підлягає прелімбальна, проміжна і периферична зони бульбарної кон'юнктиви. У проміжній зоні найширше представлені всі елементи МЦР. Оцінка порушень МЦР включає визначення судинних (звивистість мікросудин, новоутворені судини, сіткоподібна формація, спазм мікросудин, анастомози, саккуляції, мікроаневризми, клубочки, нерівномірність калібру судин, зміни кількості функціонуючих капілярів, запусівання в судинній сітці лімба, порушення паралелізму мікросудин, петлі, аваскулярні поля, зміни кута розгалуження мікросудин, їх ампутації), позасудинних (зміни капіляроскопічного фону, змазаність контурів мікросудин, периваскулярний набряк, відкладення ліпідів і гемосидерину, екстравазати, пігментація капіляроскопічного фону) та інтрасудинних (характеристика кровотоку) порушень [2, 15].

Метою роботи було вивчити особливості МЦ при ВБН в ранньому періоді після ТІА у ВББ та дослідити вираженість мікроциркуляторних змін в залежності від важкості захворювання.

Під спостереженням знаходилося 78 хворих з ВБН в ранньому періоді після ТІА у ВББ. Середній вік пацієнтів становив $51,1 \pm 9,4$ років. Серед курованих хворих жінок було 58 (74,4%), чоловіків – 20 (25,6%). Діагноз ґрунтувався на даних анамнезу, оцінці скарг, детального дослідження неврологічного статусу, клініко-інструментальних методів обстеження (транскраніальна доплерографія, ультразвукове дуплексне сканування, магнітно-резонансна томографія, комп'ютерна томографія), біохімічного аналізу крові, показників згортальної системи крові.

При поступленні хворим пропонували заповнити розроблений нами опитувальник для визначення ступеня ВБН, який складається з 16-ти

шкал. По кожній із шкал нараховували бали (від 0 до 2), при чому балу «0» відповідала відсутність експертної ознаки, «1» – мінімальні прояви, «2» – виражені прояви. Підраховували загальний бал (від 0 до 32), відповідно до якого формували групи та оцінювали ступінь ВБН: I ступінь – 0-2 бали, II ступінь – 2-16 балів, III ступінь – 16-32 бали.

БМБК проводили за допомогою щілинної лампи ЩЛ-2Б. Мікрофотографування виконували цифровою фотокамерою в режимі фотоспалаху. Кількісну оцінку БМБК проводили за адаптованою системою В.С. Волкова і співавторів. Переваги цієї системи, порівняно з іншими, полягають в більш широкому підборі критеріїв і більш конкретній їх кількісній інтерпретації, яка дає можливість зменшити елемент суб'єктивізму. Ознаки змін МЦ мають градацію в 2 бали при нульовій оцінці у випадках відсутності ознак. Сумуючи бали вираховують кон'юнктивальний індекс (КІ) [8, 14]. Зокрема оцінювались периваскулярні (КІ1), судинні (КІ2) та внутрішньосудинні (КІ3) зміни і судинний кровоплин.

Контрольною групою були 20 практично здорових осіб (ПЗО) без ознак цереброваскулярної патології (жінок – 9, чоловіків – 11).

У пацієнтів з ВБН після ТІА за даними опитувальника для визначення ступеня ВБН виявлено нестійкість при ходьбі і стоянні (у 87% обстежених), потиличний головний біль (83%), напади дезорієнтації та відчуття розгубленості (79%), труднощі при самообслуговуванні (74%), окорухові розлади у вигляді минаючого двоїння в очах (68%), загальну слабкість і підвищену стомлюваність (58%), напади запаморочення системного чи несистемного характеру (52%), зниження пам'яті на поточні події та раптова втрата здатності до запам'ятовування на кілька годин (46%), сонливість та порушення ритму сну і неспання (36%), дроп-атаки (33%), зорові розлади у вигляді нападів «затуманення зору», «плям» і «зигзагів» в полі зору, повної чи часткової минаючої втрати зору (32%), двостороннє порушення рухів і/або чутливості (25%), порушення співдружних рухів очних яблук (21%), вегетативні розлади з епізодами профузної пітливості зблідненням шкіри, нападами запаморочення (22%), минаючі альтернуючі синдроми (7%), наявність ускладнень у вигляді повторних ТІА чи перенесеного ішемічного інсульту (6%). I ступінь ВБН діагностовано у 41 (52,46%) пацієнтів, показник неврологічного дефіциту (НД) складав 1,5 (1; 2) бали. II ступінь виявлено у 15 (19,67%) хворих (НД – 7,5 (5,5; 13) бали). III ступінь ВБН спостерігався у 22 (27,87%) обстежених (НД – 21 (19; 24) бал).

У практично здорових людей при БМБК (рис. 1) спостерігався гомогенний, ламінарний кон'юнктивальний кровоплин, без ознак внутрішньосудинної агрегації еритроцитів. Периваскулярний набряк, геморагії не виявлені. Артеріоли і венули розташовані паралельно, калібр судин рівномірний, артеріолярно-венулярне співвідношення їх діаметрів не перевищує 1:2-1:3. Капілярна сітка утворюється в результаті послідо-

вного розгалуження артеріол. КІ1 в даній групі становив 0 (0; 0) балів, КІ2 – 0 (0; 1), КІ3 – 0 (0; 0), КІз – 1(0; 1) бал (табл. 1).

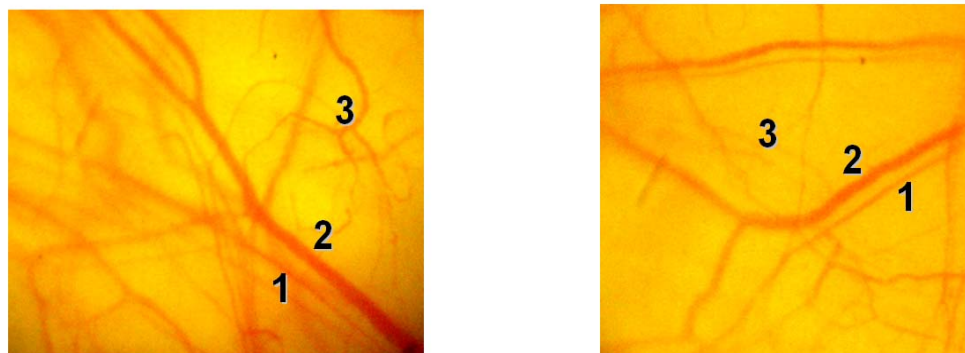


Рис. 1. Мікроциркуляція бульбарної кон'юнктиви у практично здорових: 1 – артеріола; 2 – венула; 3 – капіляри

У обстежених хворих розлади МЦ бульбарної кон'юнктиви проявлялись наступним чином (табл. 1).

Таблиця 1. Серединні значення показників БМБК у хворих з ВБН

КІ1		КІ2		КІ3		КІз	
ПЗО (n=20)							
0 (0; 0)		0 (0; 1)		0 (0; 0)		1(0; 1)	
OD	OS	OD	OS	OD	OS	OD	OS
ВБН після ТІА (n=78)							
0 (0;1)	1 (1; 1)*	6 (4; 11)*	8 (6; 13)*	1 (1; 2)*	2 (1; 3)*	9 (5; 13)*	11(7; 18)*

Примітки: * – достовірні зміни у порівнянні з ПЗО, $p < 0,05$

Периваскулярний набряк у вигляді поодиноких вогнищ мікрозастою спостерігався у 55,7% обстежених, поширений – у 8,2%. Поодинокі геморагії виявлено в 1,6% випадків (рис. 2). Такі зміни МЦ обумовлені підвищенням проникності мікросудин внаслідок наростання гіпоксії, що, в свою чергу, і призводить до виникнення периваскулярного набряку, мікрогеморагій, відкладень гемосидерину та ліпідів у периваскулярній тканині, виникнення гіалінової інфільтрації і фіброзно-рубцевого переродження [2]. КІ1 (OD – 0 (0; 1) балів, OS – 1 (1; 1) бал) достовірно перевищував показник ПЗО (0 (0; 0) балів ($p < 0,05$)).

За даними літератури [11] ранніми ознаками порушення МЦ є спазм артеріол, застій крові та пристінкове стояння лейкоцитів у венулах, зниження інтенсивності кровотоку в капілярах виявляється в «зернистості» потоку. У обстежених хворих зміни форми судин проявлялись у наступному (рис. 3).

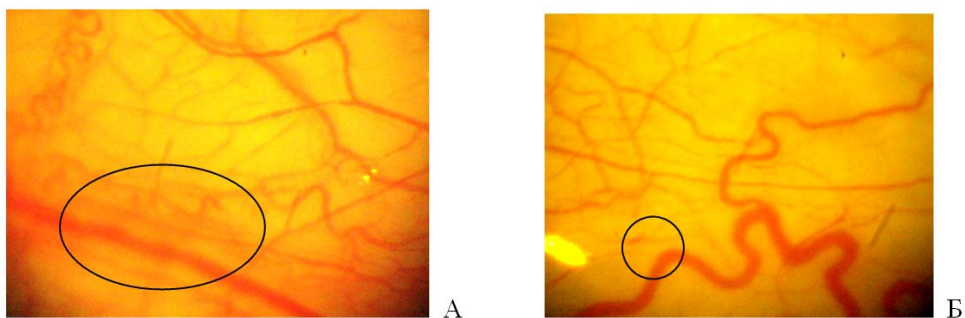


Рис. 2. Периваскулярні зміни гемомікроциркуляторного русла бульбарної кон'юнктиви у хворих з ВБН:

А – периваскулярний набряк вздовж магістральних судин;

Б – точкова геморагія

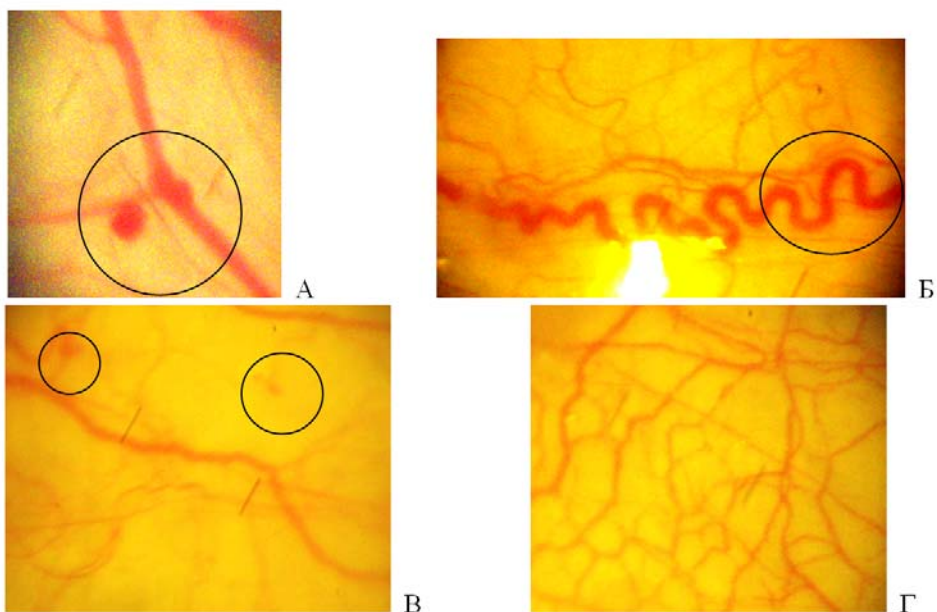


Рис. 3. Зміни форми мікросудин бульбарної кон'юнктиви у хворих з ВБН:

А – аневризма прекапілярної та магістральної венул;

Б – звивистість венули, артеріоло-венулярне співвідношення $>1:5$;

В – судинні клубочки капілярів;

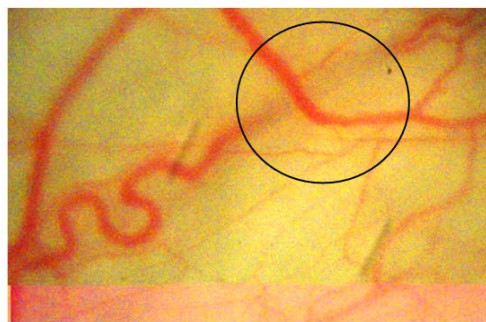
Г – сітчаста структура капілярів обширним полем

Нерівномірність калібру поодиноких венул виявлено у 52,6% випадків, більшості венул – у 27,9%. Поодинокі венулярні аневризми та саккуляції спостерігались у 1,6% обстежених. Звивистість поодиноких венул відмічено у 32,8% пацієнтів, кількох – у 39,3%. У 24,6% випадків виявлено нерівномірність калібру поодиноких артеріол, у 21,3% – кількох артеріол. Звивистість поодиноких артеріол відмічено у 44,3% об-

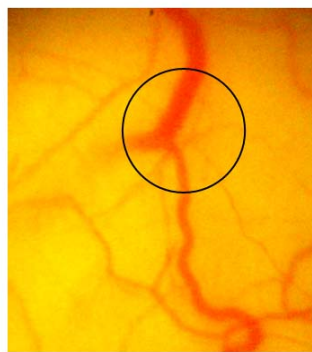
стежених, кількох – у 31,2%. У 59,0% пацієнтів артеріолярно-венулярне співвідношення було в межах 1/4-1/5, менше 1/5 спостерігалось у 22,9%. За літературними даними артеріоло-венулярні анастомози стійкіші до змін МЦ, збереження кровотоку в них відбувається навіть в умовах поширення стазу на значну частину МЦР [11]. Звивистість поодиноких капілярів виявлено у 47,5% пацієнтів, більшості капілярів – у 27,9%. Їх сітчаста структура невеликими зонами відмічена у 24,6% обстежених, обширними полями – у 19,7%. У 17,8% випадків спостерігались зони запустіння капілярів, а у 9,8% вони чітко не візуалізувались. Поодинокі капілярні аневризми виявлено у 11,5% обстежених, множинні – у 1,6%. Також зустрічались поодинокі судинні клубочки капілярів – у 19,7% пацієнтів.

КІ2 у хворих з ВБН після ТІА (OD – 6 (4; 11) балів, OS – 8 (6; 13) балів) достовірно перевищував показник ПЗО (0 (0; 1) балів ($p < 0,05$)).

При декомпенсації реологічних розладів виявляється внутрішньосудинна агрегація за типом «сладж-феномену», що веде до розвитку капілярного стазу в обмінній ланці русла. Фінальна стадія характеризується повною блокадою кровотоку і різким порушенням бар'єрної функції, підвищенням проникності з міграцією лейкоцитів в навколишні тканини і, нерідко, діapedезними крововиливами [11]. Внутрішньосудинні зміни у хворих з ВБН після ТІА були представлені у наступному (рис. 4).



А



Б

Рис. 4. Внутрішньосудинні зміни гемомікроциркуляторного русла бульбарної кон'юнктиви у хворих з ВБН:

А – сладж-феномен в магістральній венулі;

Б – тромбоз магістральної венули

Венулярний сладж-феномен в поодиноких посткапілярних судинах спостерігався у 18,0% обстежених, в більшості посткапілярних судин – у 4,9%, в поодиноких магістральних судинах – у 24,6%, в більшості магістральних судин – у 8,2%. У 16,4% випадків виявлено сладж-феномен в поодиноких капілярах, у 3,3% – у більшості капілярів. Артеріолярний сладж-феномен відмічався у 3,3% обстежених. Різке сповільнення швидкості кровотоку з його зупинкою на кілька секунд в посткапіляр-

них венулах виявлено у 19,7% обстежених, в магістральних венулах – у 16,4%, в капілярах – у 8,2%, в артеріолах – у 1,6%. У 9,8% пацієнтів спостерігався тромбоз в посткапілярних та магістральних венулах, у 3,3% – в капілярах.

КІЗ у хворих з ВБН після ТІА (OD – 1 (1; 2) бал, OS – 2 (1; 3) бали) достовірно перевищував показник ПЗО (0 (0; 0) балів ($p < 0,05$)).

Подібні результати продемонстровано при дослідженні хворих з артеріальною гіпертензією (І.В. Баранова та співавт.) [1]. Виявлено, що судинні зміни проявляються нерівномірністю калібру і звивистістю судин, мікроаневризмами, змінами артеріоло-венулярного співвідношення, з переважанням спазму артеріол і дилатацією венул. Тоді як периваскулярні та внутрішньосудинні зміни проявлялися незначно.

Відповідно КІз у хворих з ВБН після ТІА (OD – 9 (5; 13) балів, OS – 11 (7; 18) балів) достовірно перевищував показник ПЗО (1 (0; 1) балів ($p < 0,05$)).

При аналізі показників мікроциркуляції в залежності від виділених ступенів ВБН спостерігалися наступні закономірності (рис. 5).

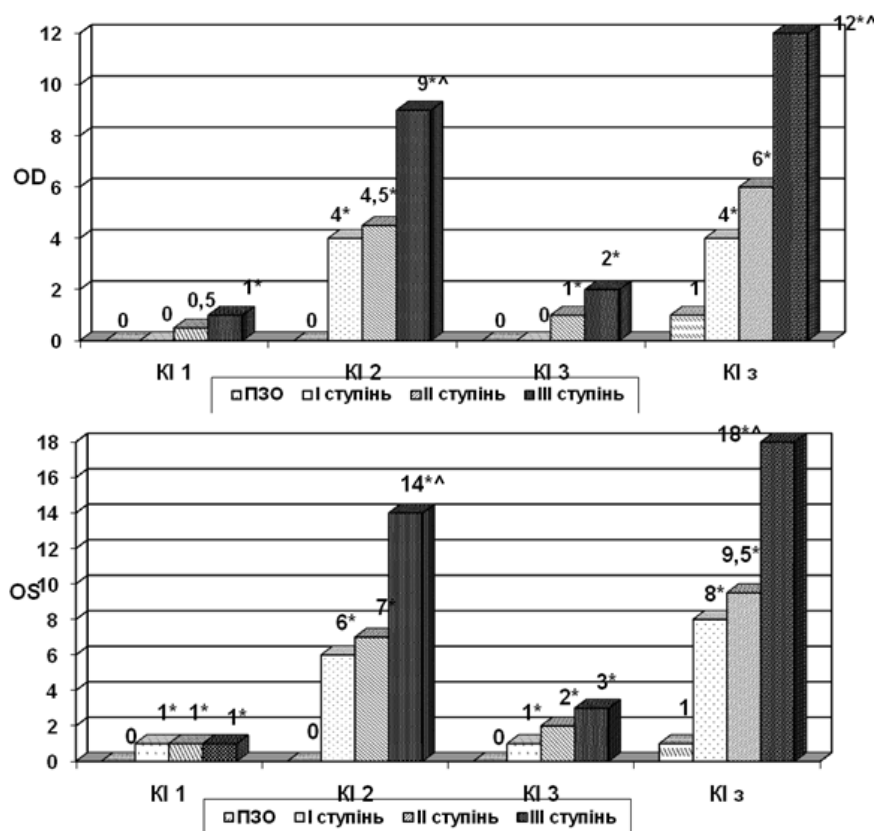


Рис. 5. Порівняння показників БМБК у хворих з ВБН в залежності від її ступеня тяжкості

Примітки: 1. * – достовірні зміни у порівнянні з ПЗО, $p < 0,05$;

2. ^ – достовірні зміни при порівнянні I та III ступенів ВБН після ТІА, $p < 0,05$

У хворих з I ступенем ВБН після ТІА істотного зростання КІ1 порівняно з ПЗО не відмічалось (0 (0; 0) балів OD, 1 (0; 1) бал OS ($p < 0,05$)). Така ж закономірність простежувалась при обчисленні КІ3 (0 (0; 1) балів OD, 1 (0; 1) бал OS ($p < 0,05$)). Спостерігалось зростання КІ2 у хворих цієї групи порівняно з ПЗО (4 (3; 4) бали OD ($p < 0,05$), 6 (6; 7) балів OS ($p < 0,05$)). Відповідно показник КІ3 також істотно підвищувався порівняно з ПЗО і становив 4 (4; 5) бали OD ($p < 0,05$) та 8 (6; 9) балів OS ($p < 0,05$).

КІ1 у хворих з II ступенем ВБН після ТІА порівняно з ПЗО підвищувався більш істотно – 0,5 (0; 1) балів OD, 1 (1; 1) бал OS ($p < 0,05$). Також відмічалось зростання КІ2 – 4,5 (4; 9) бали OD ($p < 0,05$) та 7 (6; 9) балів OS ($p < 0,05$). Менш значне підвищення спостерігалось при обчисленні КІ3 – 1 (0; 2) бал OD ($p < 0,05$) та 2 (1; 2) бали OS ($p < 0,05$). Показник КІ3 теж перевищував такий у ПЗО і становив 6 (5; 11) балів OD ($p < 0,05$) та 9,5 (6,5; 12) балів OS ($p < 0,05$).

Найбільш істотне підвищення показника КІ спостерігалось у хворих з III ступенем ВБН після ТІА. Так КІ1 в даній групі перевищував показник ПЗО і становив 1 (0; 1) бал OD ($p < 0,05$) та 1 (1; 1) бал OS ($p < 0,05$), КІ2 зростав до 9 (7; 11) балів OD ($p < 0,05$) та 14 (9; 16) балів OS ($p < 0,05$) і був достовірно вищим, ніж при I ступені ВБН після ТІА ($p < 0,05$), КІ3 – до 2 (1; 2) балів OD ($p < 0,05$) та 3 (2; 3) балів OS ($p < 0,05$). При обчисленні КІ3 також виявлено його значне підвищення порівняно з ПЗО – 12 (10; 14) балів OD ($p < 0,051$) та 18 (13; 19) балів OS ($p < 0,05$), та достовірне підвищення порівняно з I ступенем ВБН після ТІА ($p < 0,05$).

Свідченням взаємозв'язку мікроциркуляторних порушень та важкості ВБН після ТІА були прямі кореляційні зв'язки між показником НД та КІ1 ($r=0,46$, $p < 0,05$), КІ2 ($r=0,62$, $p < 0,05$), КІ3 ($r=0,44$, $p < 0,05$) та КІз ($r=0,64$, $p < 0,05$).

Наші дані співзвучні з дослідженням Б.З. Сиротина та співавт. [15], в якому продемонстровано, що при ішемічному інсульті зміни архітекτονіки МЦР представлені у вигляді порушення паралелізму артеріол і збірних венул, звивистості капілярів і посткапілярних венул з елементами дезорганізації мікросудинної мережі, меандричною звивистістю і аневризматичними розширеннями капілярів і венул, що свідчило про істотну морфоструктурну перебудову судин системи МЦ при інсульті. Головною особливістю картини МЦ при інсульті був ішемічний тип гемодинаміки в МЦР, також спостерігалися розлади суспензійної стабільності формених елементів крові у вигляді поширеної внутрішньосудинної агрегації еритроцитів. Примітно, що у всіх цих пацієнтів вираженість вогнищевої неврологічної симптоматики була мінімальною і мала тенденцію до швидкої регресії в динаміці. Відмінностей у стані МЦ при півкульовій і стовбуровій локалізаціях інсульту виявлено не було. При зіставленні ступеня вираженості геміпарезу і ступеня тяжкос-

ті мікроциркуляторних розладів було встановлено, що більш важкому геміпарезу відповідають більш виражені розлади в МЦР.

Таким чином нами виявлено, що у хворих з ВБН після ТІА периваскулярні зміни представлені здебільшого у вигляді периваскулярного набряку з поодинокими вогнищами мікрозастою. Зміни форми судин найчастіше мають вигляд нерівномірності калібру поодиноких артеріол та венул, звивистості артеріол та венул, звивистості поодиноких капілярів та їх сітчастої структури невеликими зонами, з поодинокими аневризмами та судинними клубочками. У більшості пацієнтів артеріолярно-венулярне співвідношення було в межах 1/4-1/5. Внутрішньосудинні зміни проявляються здебільшого у вигляді венулярного сладж-феномену в поодиноких посткапілярних та магістральних судинах, капілярах, різкого сповільнення швидкості кровотоку з його зупинкою на кілька секунд та тромбозу в посткапілярних та магістральних венулах.

Нами виявлено, що у хворих з ВБН після ТІА спостерігається ускладнення мікроциркуляторних змін зі збільшенням ступеня НД. Простежуються чіткі прямі взаємозв'язки між важкістю захворювання та порушенням мікроциркуляції. При I ступені ВБН після ТІА периваскулярні та внутрішньосудинні зміни проявляються незначно, тоді як спостерігаються достовірні зміни форми судин, за рахунок яких підвищується показник КІз. У хворих з III ступенем ВБН після ТІА відмічено достовірно більш виражені зміни форми судин порівняно з I ступенем, що обумовлювало більше зростання КІз.

Література

1. Баранова І.В. Динаміка мікроциркуляторних змін у хворих на артеріальну гіпертензію під впливом комплексу медикаментозного лікування і лазеротерапії / І.В. Баранова, Т.І. Коцулевська // Медицина транспорту України. – 2008. – №4(28). – С. 36-38.
2. Верещака В.В. Методика дослідження гемомікроциркуляторного русла бульбарної кон'юнктиви у стані спокою і при фізичних навантаженнях / В.В. Верещака, Н.М. Сидорова // Спортивна медицина. – 2007. – № 2. – С. 126-132.
3. Зозуля І.С. Епідеміологія цереброваскулярних захворювань в Україні / І.С. Зозуля, А.І. Зозуля // Укр. мед. часопис. – 2010. – №5(85). – С. 38-41.
4. Кадыков А.С. Вертебробазилярная недостаточность: алгоритмы диагностики и лечения / А.С. Кадыков, Н.В. Шахпаронова // Неврология. – 2003. – №8. – С. 43-45.
5. Коваленко О.Є. Недостатність кровообігу у вертебрально-базилярному судинному басейні, пов'язана з патологією шийного відділу хребта / О.Є. Коваленко // Здоров'я України. – 2009. – №22/1. – С. 4-7.
6. Козлов В.И. Компьютерная TV-микроскопия сосудов конъюнктивы глазного яблока в оценке состояния микроциркуляции крови / В.И. Козлов, Г.А. Аизов, О.А. Гурова // Пособие для врачей. – М., 2004. – С. 29.

7. Купновицька-Сабадош М.Ю. Місце Тренталу в терапії вестибулярних розладів при судинних захворюваннях головного мозку / М.Ю. Купновицька-Сабадош, В.А. Гриб, А.Б. Медицький // Международный неврологический журнал. – 2008. – №2. – С. 62-64.
8. Малая Л.Т. Микроциркуляция в кардиологии / Л.Т. Малая, Н.Ю. Микляев, П.Г. Кравчун. – Харьков: Вища школа, 1977. – 232 с.
9. Маркулан О.Л. Епідеміологія та чинники ризику повторного ішемічного інсульту / О.Л. Маркулан, Ю.І. Головченко // Сімейна медицина. – 2009. – №1. – С. 37-39.
10. Транзиторные ишемические атаки: диагностические подходы / Т.В. Мироненко, С.Г. Перетятко, Л.А. Склярова, А.В. Борзенько // Международный неврологический журнал. – 2008. – Т6, №22. – С. 123-130.
11. Клиническое значение биомикроскопии бульбарной конъюнктивы в педиатрической практике / И.Г. Михеева, Е.А. Ефимцева, О.В. Михеев, А.Ю. Кругляков // Педиатрия. – 2007. – Том 86. – №2. – С. 99-102.
12. Особенности микроциркуляции бульбарной конъюнктивы у здоровых новорожденных детей / И.Г. Михеева, Е.А. Ефимцева, О.В. Михеева и др. // Педиатрия. – 2009. – Т.87, №1. – С. 10-13.
13. Хірургічне лікування вертебро-базиллярної недостатності, зумовленої ураженнями хребтових та підключичних артерій / В.І. Русин, В.В. Корсак, Є.С. Буцко та ін. //Український журнал хірургії. – 2011. – №3. – С. 33-40.
14. Селицкая Т.И. Сосуды конъюнктивы глаза в норме и при патологии / Т.И. Селицкая, В.З. Пьянков, И.В. Запускалов. – Томск, 1990. – 120 с.
15. Сиротин Б.З. Микроциркуляция: влияние лекарственных препаратов / Б.З. Сиротин, К.В. Жмеренецкий // Монография. – Хабаровск: Хабаровская краевая типография. – 2010. – 128 с.
16. Сич Н.С. Особливості когнітивних порушень у хворих в гострий період інфаркту мозку / Н.С. Сич, В.І. Боброва, І.С. Зозуля // Укр. мед. часопис. – 2010. – №3(77). – С. 101-103.
17. Ткаченко О.В. Клініко-нейровізуальні особливості та їхні патоморфологічні еквіваленти при повторних гострих порушеннях мозкового кровообігу за ішемічним типом / О.В. Ткаченко, Л.М. Дупляк, С.Г. Гичка // Укр. неврол. журн. – 2006. – №1. – С. 13-18.
18. Яковенко Л.М. Роль реконструктивних операцій на магістральних сегментах хребтових артерій при порушеннях мозкового кровообігу у вертебро-базиллярному басейні / Л.М. Яковенко // Український нейрохірургічний журнал. – 2000. – №2. – С. 74-77.

*Стаття надійшла до редакційної колегії 12.11.2013 р.
Рекомендовано до друку д.м.н., професором **Гриб В.А.**,
д.м.н., професором **Пашковським В.М.** (м. Чернівці)*

**MICROTSIRCOULYATOR VIOLATION
AT VERTEBRO-BAZILYARNIY INSUFFICIENCY****S. I. Genyk**

*Ivano-Frankivs'k national medical university; 76018, Ivano-Frankivs'k,
Galytska str., 2; e-mail: softya2185@gmai.com*

In the article the patients have the resulted results of research of being of microtsircoulyator river-bed with vertebro-bazilyar insufficiency by the biomicroscope of boulbar conjunctiva. Complication of microtsircoulyator violations is exposed with growth of degree of weight of disease.

Key words: *vertebro-bazilyar insufficiency, tranzitor ischemic attack biomicroscope of boulbar conjunctiva, con'yonctival index.*